Lane Medical Library
MAR
1921

ÜBER DAS ANATOMISCHE VERHALTEN DES MAGENS BEI RACHENDIPHTHERIE.

INAUGURAL-DISSERTATION

ZUR

ERLANGUNG DER DOKTORWÜRDE

IN DER

MEDIZIN UND CHIRURGIE

VERFASST UND EINER

HOHEN MEDIZINISCHEN FAKULTÄT

DER

KÖNIGLICHEN CHRISTIAN-ALBRECHTS-UNIVERSITÄT ZU KIEL

VORGELEGT VON

JULIUS VITENSE
APPROB. ARZT AUS BRÜEL I. M.-SCHW.

MIT EINER TAFEL.

LEIPZIG.
VERLAG VON LEOPOLD VOSS.
1917.

Nr. 37. Rektoratsjahr 1916/17.

Referent: Lubarsch.
Zum Druck genehmigt: Simerling, z. Z. Dekan.

Druck von Metzger & Wittig in Leipzig.

Nachdem in der zweiten Hälfte der 90er Jahre des vorigen und in dem ersten Jahrzehnt des 20. Jahrhunderts ein verhältnismäßig geringer Umfang der Diphtherie im Hamburger Staatsgebiet festzustellen war, trat 1909 wieder ein erheblicher Anstieg sowohl der absoluten Zahl der Krankheitsfälle und Todesfälle, als auch der relativen Zahl der Todesfälle zutage. Man ist daher wohl berechtigt, in der Zeit von 1909—1914, wie Reiche es in seiner so betitelten Arbeit tat, eine Diphtherieepidemie anzunehmen, sowohl dem Umfang als auch der Schwere der Erkrankung nach. Doch scheint die Epidemie mit dem Jahre 1914 keineswegs erloschen zu sein, man kann auch wohl die Jahre 1915 und 1916 mit hinzurechnen, da in ihnen nach dem gewöhnlichen Abflauen in den Sommermonaten die Wintermonate wieder eine große Zahl von Erkrankungen mit ziemlich hoher Mortalität brachten, also den gleichen Charakter trugen wie die Vorjahre.

Reiche hat als früherer Leiter der großen Diphtherieabteilung des Allgemeinen Krankenhauses Eppendorf seine Erfahrungen, die er namentlich auch während dieser Epidemie an dem außerordentlich reichen klinischen und Sektionsmaterial machte, in seinen zahlreichen und sehr erschöpfenden Arbeiten niedergelegt und auch den makroskopisch anatomischen Befunden in bezug auf die Organveränderungen und die Komplikationen Rechnung getragen.

Von besonderem Interesse ist dabei die auch von ihm gemachte Beobachtung, daß die durch Löfflersche Di-Bazillen hervorgerufenen Prozesse sich nicht auf die Mundhöhle, den Rachen und die Luftwege beschränken, sondern auch eine Reihe schwerer, innerer, durch die Bazillen bedingter

Komplikationen des Magendarmkanals bei der Leichenöffnung gefunden wurden, die der klinischen Diagnose nicht zugänglich waren.

So fand Reiche bei etwa 1000 Sektionen in dem Zeitraum von 1909 bis 1913 28mal den Magen, 11mal den Ösophagus, je 2mal Duodenum und Dünndarm und 4mal das Rektum befallen. Ferner teilt er aus dem Jahre 1890 3 Fälle von Diphtherie des Magens und einen Fall von Di des Ösophagus mit. Es war also in 3% der Fälle eine Mitbeteiligung der Magenschleimhaut zu verzeichnen.

In einer Beobachtungsreihe von 100 im pathologischen Institut des Allgemeinen Krankenhauses Eppendorf in den Jahren 1915 und 1916 zur Sektion gekommenen Diphtheriefällen konnte ich 5mal echt diphtherische Pseudomembranen mit im Schnitt nachweisbaren Di-Bazillen feststellen, also in 5% aller Fälle. In allen 5 Fällen war noch eine floride Di des Rachens oder der Luftwege vorhanden. Nach Ablauf der Rachendiphtherie wurden auch im Magendarmtraktus keine Membranen mehr nachgewiesen. Es wurden 69 Fälle mit noch vorhandenen Membranen der Rachen- oder Luftwege und 31 Fälle ohne Membranen untersucht.

Es handelt sich nun bei der Magendiphtherie, die ich in dieser Arbeit besprechen möchte, nicht um einen absteigenden Prozeß wie in den Luftwegen. Das geht schon daraus hervor, daß auch Reiche in den 31 Fällen nur 4mal eine Mitbeteiligung des Ösophagus sah. Ebenso fand ich bei den 5 Fällen den Ösophagus völlig frei. Schon Fette macht in seiner 1911 erschienenen Arbeit darauf aufmerksam, daß trotz der durch die Lage begünstigten Infektionsmöglichkeit der Ösophagus nur selten befallen wird; ob dies durch mechanische oder anatomische Verhältnisse bedingt ist, läßt er unentschieden. Kaufmann sagt in seinem Lehrbuch (S. 407, 1911): Echt diphtherische Affektionen des Ösophagus sind sehr selten. Der Ösophagus ist sonst in gewissem Grade immun gegen die Di-Bazillen. Eine nähere Erklärung der Immunität gibt er nicht. Reiche fand bei 886 Sektionen nur 11mal eine Beteiligung des Ösophagus. Auch ich kann Fettes Angabe bestätigen. In den 100 Fällen sah ich nur einmal eine Ösophagus-Di. Diese fand sich bei einem Fall von schwerster hämorrhagischer Diathese. Kolossale, blutig tingierte Membranen bekleideten die ganze Ösophagusschleimhaut, die stark hämorrhagisch infarziert war und eine intensiv blaurote Farbe zeigte. Die Magenschleimhaut war frei. Der Prozeß hörte an der Kardia scharf auf.

Der Infektionsmodus bei der Magendiphtherie ist also folgender. Die Di-Bazillen gelangen durch Verschlucken in den Magen, teils mit der eingeführten Nahrung, teils — und das dürfte nach unserer Beobachtung von Bedeutung sein — mit dem im Munde angesammelten Sekret und in losgelösten Membranen. Letzteres betont Kaufmann besonders. Denn die mit der Nahrung in den Magen gelangten Bazillen haben wohl schon

aus rein mechanischen Gründen keine Gelegenheit, sich in der Schleimhaut festzusetzen, und sodann — und das ist vor allem bemerkenswert — werden sie wohl durch die nun einsetzende reichliche Sekretion des sauren Magensaftes an der Entwicklung gehindert oder ganz abgetötet. Es wachsen ja alle pathogenen Bakterien auf einem sauren Nährboden schlecht oder gar nicht.

Fette gibt über diesen Punkt an: „Die geringe Beteiligung des Magendarmtraktus läßt vermuten, daß hier natürliche Schutzstoffe eine Ansiedlung der Di-Bazillen verhindern.“ Rösiger habe der Salzsäure des Magens die hauptsächliche schützende Wirkung zugeschrieben, die durch die im Blute kreisenden Antitoxine unterstützt würde. Es wurden nun von mir Beobachtungen in dieser Hinsicht aufgestellt und in etwa der Hälfte aller Fälle eine Untersuchung des Mageninhaltes mit Lackmuspapier vorgenommen. Es zeigte sich durchweg eine saure Reaktion, nur in einzelnen Fällen eine amphotere oder neutrale; dagegen wurde in den 5 Fällen von Magendiphtherie 4mal eine alkalische Reaktion festgestellt; in einem Falle war die Reaktion nicht geprüft worden.

Nach dem oben erwähnten Befund und nach allgemeiner physiologischer Annahme hat sowohl der Speisebrei wie auch das im leeren Magen befindliche Sekret und Schleim eine saure Reaktion. Das gleiche muß man wohl auch für die Schleimhaut annehmen, da sich ja in ihr die die Salzsäure produzierenden Zellen befinden.

Ob nun das Wachstum der Bakterien erst durch die pathologische alkalische Reaktion des Mageninhalts und der Wand möglich wird, oder die saure Reaktion durch die Entwicklung der Di-Bazillen alkalisch geworden ist, ließ sich nicht entscheiden. Wahrscheinlich ist wohl, daß beide Prozesse zusammenwirken. Man kann vielleicht annehmen, daß zunächst die Stelle der Magenschleimhaut, wo die erste Ansiedlung erfolgt, eine neutrale oder alkalische Reaktion zeigt, vielleicht durch eine lokale, kleine Blutung hervorgerufen, und mit der reichlichen Entwicklung der Bazillen im Magen erfolgt dann ein Umschlag der Reaktion des ganzen Mageninhalts durch die Toxinwirkung, wodurch die weitere Ausbreitung stark begünstigt wird. Sehr gut denkbar ist aber auch, daß durch irgendeinen unbekannten Umstand die Magenreaktion alkalisch wird und dadurch die Ansiedlung ermöglicht wird. Jedenfalls spricht unser Befund sehr dafür, daß die Salzsäure des Magens es ist, die das Zustandekommen einer Magendiphtherie verhindert. So erklärte sich leicht die Seltenheit dieser Komplikation bei dem doch sicher in allen Fällen erfolgenden Verschlucken von reichlichen Bakterien.

Von den übrigen, echt diphtherischen Komplikationen des Magendarmkanals, von denen Reiche, wie schon oben erwähnt, eine ganze Anzahl Fälle gesammelt hat, möchte ich noch einen Fall von Di des Ileums

erwähnen, die einzige Komplikation dieser Art, die ich unter den 100 Fällen fand. Es fiel dabei eine mäßige Schwellung der ileocoecalen Lymphknoten auf. Im untersten Ileum fand sich dann auf der Schleimhaut der Bowhinischen Klappe eine Anzahl in Gruppen stehender Geschwüre, das größte $3^1/_2$ mm im Durchmesser, sämtlich ganz oberflächlich; auf allen lagen fibrinöse, graugrüne Auflagerungen. Aus diesen wurden einwandfrei Diphtheriebazillen gezüchtet.

Über das makroskopisch-anatomische Aussehen der Magendiphtherie macht Reiche in einer seiner Arbeiten folgende Bemerkung:„Das makroskopische pathologische Bild war in allen Fällen ein sehr einheitliches: bald in kleinen Partien, streifenförmig oder linsenartig, bald in größerem Umfang bis zu weitester, einen ganzen Magen, den gesamten Ösophagus überziehender Ausdehnung fanden sich mit mehr oder minder fester Anheftung an die Unterfläche pseudo-membranöse Einlagerungen in die Schleimhäute von graugelber oder grauweißer Färbung, unter denen und an deren Umrandung sich gewöhnlich eine stark hämorrhagische Beschaffenheit des Gewebes zeigte. Daneben wurden vielfach, jedoch nicht allemal, zahlreiche Blutungen in die übrige Schleimhaut des Magendarmkanals aufgedeckt.

Etwas wesentlich Neues kann ich dieser Beschreibung nicht hinzufügen, doch möchte ich bemerken, daß ich in allen 5 von mir beobachteten Fällen unter den Membranen immer eine starke hämorrhagische Infiltration der Schleimhaut fand. Auch zeigten sich allemal in der übrigen Schleimhaut zahlreiche größere und kleinere Blutungen. Diese letzteren sind aber offenbar nicht durch die Ansiedlung der Di-Bazillen bedingt, sondern hängen mit den später zu besprechenden Verhältnissen der Blutverteilung in der Magenschleimhaut bei Diphtherie zusammen. Dagegen können sie vielleicht in dem bereits oben angedeuteten Sinne verwandt werden, daß die Magenschleimhautblutungen eine Ansiedlung der Di-Bazillen begünstigen.

Zu der Frage nach dem Sitz der Pseudomembranen zur Topographie des Magens möchte ich zunächst die Protokollangaben zitieren.

1. Fall. ♀ 5 Jahre. Prot.-Nr. 1658/16. Exitus am 7. Krankheitstag. Dicht an der Kardia sieht man eine $1^1/_2$: 1 cm große, etwa viereckige Pseudomembran auf geröteter Schleimhaut, dicht daneben eine 2. Stelle mit etwas kleinerer, zarterer Membran und in der Umgebung noch mehrere stecknadelkopfgroße und größere Membranen; auch im Fundusteil an der großen und an einer Stelle auch an der kleinen Kurvatur mehrere gleiche Herde.

2. Fall. ♀ 4 Jahre. Krankheitstag? Sektionsnummer 1440/16. Am Übergang von der Kardia zum Fundus sitzt eine etwa halblinsengroße, graugrüne Pseudomembran auf stark geröteter Schleimhaut.

3. Fall. ♀ $3^1/_2$ Jahr. 7. Krankheitstag. Sektionsnummer 1266/16. Im Magen finden sich am Übergang von Kardia zum Fundus intensiv blaurote längliche Streifen, die kleine graugrüne Membranreste tragen.

4. Fall. ♂ $1^1/_4$ Jahr. 37. Krankheitstag. Sektionsnummer 92/16. (Am 31. Tag Rezidiv; ziemlich plötzlicher Temperaturanstieg, im Nasensekret immer Diphtheriebazillen). Schleimhaut des Magens von der Pars intermedia an stark gerötet und unter Freilassung des eigentlichen Pylorusteils mit dünnen, lockerhaftenden Pseudomembranen ausgekleidet.

5. Fall. ♀ 5 Jahr. 6. Krankheitstag. Sektionsnummer 1/16. Nahe dem Pylorus findet sich eine stecknadelkopf- und eine erbsengroße ovale Stelle, die Pseudomembranen trägt. Außerdem finden sich massenhafte Hämorrhagien.

Abgeimpft wurde nicht, um diese Membranen zur histologischen Untersuchung zu erhalten.

Die Kardia war also in 3 Fällen teils alleiniger Sitz der Membranen, teils mit beteiligt; einmal war fast die ganze Magenschleimhaut, einmal nur der Pylorusteil befallen.

In 2 Fällen (Sekt. Nr. 1 und 1440) bestand außerdem eine allgemeine hämorrhagische Diathese.

In 4 weiteren Fällen, von denen zwei aus dem November 1913, einer aus dem Februar 1914 stammen, und der letzte aus dem Oktober 1915 stammt, fand ich in dem Sektionsprotokoll als Sitz der Membranen 2mal die Kardia, 1mal den Fundus und 1mal fast die ganze Magenschleimhaut verzeichnet.

Reiche schreibt in seiner Arbeit „Seltene Komplikationen der Diphtherie.“ über diesen Punkt: „In 4 Fällen breiteten sich die pseudomembranösen Veränderungen über die gesamte Mucosa des Magens aus, in 5 waren größere, lange bzw. ausgedehnte Strecken von ihnen überzogen, und in 4 weiteren lagen solche Alterationen in mittlerer Ausdehnung direkt am Mageneingang. Die Kardia bot auch sonst noch eine größere Bevorzugung: 12mal saßen kleine pseudomembranöse Einlagerungen ausschließlich in ihrer unmittelbaren Nachbarschaft und neben solchen noch 3mal verstreut in der übrigen Schleimhaut des Magens. Das letzere Bild allein war 2mal vertreten, in einem letzten Fall fand sich daneben noch eine Pseudomembran in der Nähe des Pylorus.“

In den 9 von mir gesammelten Fällen war 5mal die Kardia befallen. Dies stimmt gut mit den von Reiche beobachteten Befunden überein, so daß man die Kardia als Prädilektionsstelle der Pseudomembranen bezeichnen kann. Auffallend ist die geringe Beteiligung des Pylorus, was wohl sicher mit seiner Lage im Körper zusammenhängt. Ob in dem von mir gemachten Befund, wo der Pylorus allein Beläge aufwies, dieser besonders tief gestanden hat, ließ sich nicht mehr feststellen.

Der histologische Befund der durch die Di-Bazillen hervorgerufenen pseudomembranösen Prozesse in der Magenschleimhaut stimmte im wesentlichen mit denen gleicher Ätiologie im Rachen überein. Bei der Beschreibung stütze ich mich vor allem auf die Präparate und Mikrophotogramme

eines Falles von Magendiphtherie aus dem Oktober 1915, die mir mein Chef, Herr Prof. E. Fraenkel, gütigst überließ.

Man sieht an diesen, daß es sich um ein in den obersten Mucosaschichten lokalisiertes, äußerst zierliches, aus knorrigen Bälkchen bestehendes fibrinöses Exsudat handelt, dem zu alleroberst Leukozytenmassen in großer Menge aufs dichteste nebeneinander gelagert beigemengt sind. Die Fibrinmassen bilden ein feinmaschiges Netzwerk, von dem an verschiedenen Stellen allerfeinste, streifige, fibrinöse Ausläufer in die Tiefe gehen, und sich hier und da mit einem an den betreffenden Abschnitten befindlichen, im Gegensatz zu dem erst erwähnten nicht kontinuierlichen Fibrinnetz vereinigen. Dieses befindet sich etwa in der Mitte zwischen Schleimhautoberfläche und Muscularis mucosae. Dieser Prozeß betrifft in diesem Falle die eigentliche Magenschleimhaut am Übergange in die vollkommen intakte Kardia. Die Magenschleimhaut ist auf große Strecken, vor allem in ihrer dem Lumen zugekehrten Hälfte von hämorrhagischen Infiltraten eingenommen, zwischen denen man nur spärliche Leukozytenkerne sieht, während am Übergang vom untersten Ösophagus in die Magenschleimhaut das rein zellige Exsudat vorherrscht. Durch diese zellig-hämorrhagische Ausschwitzung hat die Magenschleimhaut an Dicke erheblich zugenommen. Abgesehen von einem geringen Ödem der Submucosa und streckenweise auch der Subserosa bieten die tieferen Wandschichten nichts Abnormes.

Diphtheriebazillen, die besonders an der Pappenheim-Unnaschen Pyronin-Methylgrünfärbung sehr deutlich sichtbar werden, finden sich in enormer Menge im Bereich der fibrinösen Exsudation, um gegen die hämorrhagische Zone zu ziemlich scharf abgeschnitten zu verschwinden.

Die gleichen und ähnliche Befunde zeigten sich auch bei den übrigen von mir untersuchten Fällen.

Abbildung 1, Taf. 4 zeigt ein Übersichtsbild eines Schnitts von einer Magendiphtherie.

Abbildung 2, Taf. 4 zeigt die Verteilung der Diphtheriebazillen.

Bei der unterschiedslosen Untersuchung der Magenschleimhaut in Fällen mit noch florider und bereits abgelaufener Diphtherie ergaben sich noch weitere interessante Befunde. Zunächst fiel in fast allen Fällen von florider Diphtherie eine sehr reichliche Ansammlung von Schleim im Magen auf. Dieser bedeckte zuweilen in einer bis zu mehreren Millimetern dicken Schicht von zähen grauen, mehr oder weniger durchscheinenden Massen die ganze Schleimhaut. In einigen Fällen fanden sich in ihm zahlreiche braunschwarze Fäden, die aus durch die Salzsäure des Magensaftes veränderten winzigen Blutmengen bestanden, wie man es ja auch bei den hämorrhagischen Erosionen z. B. pädatrophischer Kinder häufig beobachtet.

Mikroskopisch fanden sich im Schleim teilweise massenhaft Bakterien (Kokken usw.).

Sodann fiel vor allem die meistens bei noch florider Diphtherie vorhandene sehr starke Hyperämie der Mucosa auf, die sich bis zu zahllosen, die ganze Schleimhaut bedeckenden Extravasaten steigerte. Ich fand in der mir zugänglichen Literatur nur sehr wenige und mehr allgemeine Angaben über diese Tatsache gelegentlich der Besprechung der hämorrhagischen Diathese. So sagt Fette in der bereits oben zitierten Arbeit: „Die Sektion ergab bei diesen Fällen (hämorrh. Diathese) oft sehr zahlreiche Blutextravasate im Endokard, im Herzmuskel, in den Schleimhäuten der Trachea, Lungen, des Ösophagus und „des ganzen Magen-Darmtractus" und Urogenitalapparates." Und Reiche schreibt (Die Hamburger Diphtherieepidemie 1909—1914, S. 256): „Vereinzelte Haut- und Unterhautblutungen sieht man nicht selten an den Leichen diphtherieverstorbener Kinder und Petechien in den inneren Organen sind ein häufig in Sektionsprotokollen notiertes Vorkommnis."

Weitere spezielle, die Magenschleimhaut betreffende Angaben, abgesehen von den Fällen echter Magendiphtherie, fand ich nicht. Dagegen fand ich in den Sektionsprotokollen früherer Jahre sehr häufig die Tatsache vermerkt, daß die Magenschleimhaut dicht mit bis linsengroßen Blutungen bedeckt war, auch wenn keine sonstigen Zeichen einer hämorrhagischen Diathese nachzuweisen waren. Das makroskopische Verhalten der Magenschleimhaut gestaltet sich folgendermaßen: Fast allgemein findet man eine starke Längsfaltung der Magenschleimhaut, die meist die kleine Kurvatur und den Pylorus frei läßt. In den geringen Graden der Hyperämie bot sie eine rosiggelbe Färbung mit Überwiegen des gelben Farbentones und man sieht beim Auseinanderziehen der Falten auf der Höhe derselben eine rosarote Farbe in strichförmiger Anordnung, und erkennt meist auch zahlreiche kleinste stark gefüllte Gefäße. Diese Hyperämie kann sich über sämtliche Magenteile erstrecken, läßt aber häufig die kleine Kurvatur und meistens den distalen Pylorusanteil frei.

In stärkeren Graden der Hyperämie treten sodann mehr oder weniger zahlreiche flohstichartige, stippchenförmige, hellrote Pünktchen neben der diffusen Rötung der jetzt mehr rotgelben Schleimhaut auf, die den Eindruck von kleinen Blutungen machen. Sind die Herde älter, nehmen sie eine mehr braunrote bis graubraune Farbe durch die Salzsäureeinwirkung des Magensaftes an. Auch hier fällt ein häufiges Freibleiben oder eine geringere Beteiligung der kleinen Kurvatur und des Pylorus auf.

In den schwersten Fällen, bei denen manchmal eine allgemeine hämorrhagische Diathese beobachtet wurde, ist die ganze blaurote, sehr stark hyperämische Schleimhaut mit massenhaften, stecknadelkopf- bis linsengroßen, intensiv roten Blutungen übersät; diese können ausgedehnt kon-

fluieren, so daß man an einzelnen Stellen größere, flächenhafte Blutungen sieht. Ein Freibleiben der Curvatura minor und des Pylorus ist in solchen Fällen nicht mehr zu beobachten.

Zwischen diesen drei Typen finden sich selbstverständlich zahlreiche Übergänge.

Mikroskopisch sieht man im 1. Stadium eine ziemlich starke Füllung der feinsten Kapillaren der obersten Schleimhautschicht. Die übrige Schleimhaut ist normal und die größeren Gefäße der tieferen Schichten und der Submucosa zeigen fast normalen Füllungsgrad.

Im 2. Stadium fällt eine strotzende Füllung der Kapillaren der obersten Schicht und meistens auch der Gefäße in der ganzen Schleimhaut auf; auch die Gefäße der Submucosa sind beteiligt, und letztere zeigt nicht selten ein mäßiges Ödem. Die roten Pünktchen sind hervorgerufen durch herdweise Austritte der roten Blutkörperchen aus den obersten Kapillaren in das die Gefäße umgebende Gewebe, und man sieht recht häufig zahlreiche Blutkörperchen in dem reichlichen Schleim, der die Mucosa zu bedecken pflegt. Sind die Extravasate älter, sieht man kleine flache muldenförmige Vertiefungen, deren Grund noch häufig im Gewebe liegende, veränderte rote Blutkörperchen erkennen läßt.

Im 3. Stadium zeigt sich eine ganz enorme Füllung der Gefäße sämtlicher Schleimhautschichten. Auch die Muscularis mucosae und die Submucosa sind stark hyperämisch, letztere ödematös und nicht selten sind auch die subserösen Gefäße strotzend gefüllt. In den obersten und mittleren, teilweise auch in den tiefen Schleimhautschichten sieht man ausgedehnte, meist umschriebene Blutaustritte. Die übrige Schleimhaut ist auch dann meist intakt und gut färbbar, nur vereinzelt findet sich eine schlechte Kernfärbbarkeit größerer Partien, die auf eine beginnende Nekrose hindeuten könnte. Doch läßt sich dies nicht beweisen, weil ja der Magen sehr früh eine postmortale Selbstverdauung zeigt und eine Entscheidung nicht möglich ist, ob die Veränderungen auf den einen oder den anderen Prozeß zurückzuführen sind. Für die mikroskopische Untersuchung wurde die Magenschleimhaut in Müllerformol (9 Teile Müller und 1 Teil 35%iges Formol) fixiert, in der üblichen Weise weiterbehandelt und nach der panoptischen Färbung von Pappenheim gefärbt. Es gab diese Methode bessere Bilder als die gewöhnliche Hämatoxylin-Eosinmethode; namentlich konnte man hierbei sehr gut die Blutaustritte erkennen, da die Blutkörperchen einen gelblichbraunen Farbenton annehmen und sich so sehr gut gegen die Umgebung abheben. Außerdem wurden noch frische, ungefärbte, durch Flachschnitt mit der Schere gewonnene Schleimhautstückchen untersucht. Es fand sich teilweise eine albuminöse Trübung des Epithels; die Drüsenschläuche sind mit körnigen Massen gefüllt. In bezug auf die Blutverteilung wurden dieselben Befunde erhoben, wie bereits erwähnt.

Auch wurde in einigen Fällen eine Untersuchung auf Fett nach der Flemmingschen Methode vorgenommen. Nur vereinzelt konnten kleine Fettpünktchen im Epithel nachgewiesen werden.

Es handelt sich also in allen Fällen um eine reine Hyperämie mit Extravasaten. Es waren niemals irgendwelche entzündliche Erscheinungen, Rundzelleninfiltration usw. nachzuweisen. Auch wurden niemals Bakterien in Extravasaten oder deren Umgebung gefunden. Letztere fanden sich nur im aufliegenden Schleim.

Nur in einem einzigen Falle von abgelaufener Diphtherie mit zahlreichen Hämorrhagien im ganzen Magendarmkanal und in der Haut zeigte die Magenschleimhaut einen ausgedehnten hämorrhagisch-entzündlichen Prozeß, der bis tief in die Muskularis hineinreichte mit massenhaften Bakterien.

Bevor ich nun auf die Erklärung dieser Hyperämie mit Extravasaten eingehe, möchte ich das Verhältnis derselben zu der noch floriden Rachendiphtherie an der Hand einer kleinen Tabelle (S. 12) kurz beleuchten.

Es ergibt sich demnach, daß in den Fällen, wo die Hyperämie mit Extravasaten einherging, 25mal oder zu 80,7 % noch eine floride Rachendiphtherie vorhanden war, während 6mal oder zu 19,3 % im Rachen keine Membranen mehr gefunden wurden. 11mal war außerdem eine allgemeine hämorrhagische Diathese vorhanden. Bemerkenswert ist dabei, daß von den 6 Fällen ohne Beläge 3 Zeichen einer hämorrhagischen Diathese in Gestalt von Unterhautblutungen und subepikardialen Blutungen aufwiesen.

In den Fällen, wo eine Hyperämie der Magenschleimhaut bestand, fanden sich in 19 Fällen oder zu 70,0 % Membranen im Rachen, in 8 Fällen oder zu 30 % war der Rachen bereits frei.

Normale Magenschleimhaut fand sich in 20 Fällen (55,6 %) von florider Rachendiphtherie, und in 16 Fällen (44,4 %) ohne Rachenbeläge.

Es waren also von 58 Fällen mit Magenschleimhautveränderungen 44mal Rachenmembranen vorhanden und nur 14mal war der Rachen frei und, wenn man die Fälle von noch florider Diphtherie allein betrachtet, stehen 44 Fällen mit Veränderungen nur 20 mit normaler Magenschleimhaut gegenüber.

Nun erhebt sich die Frage: Wie soll man das Auftreten dieser Blutungen und Hyperämie erklären? Nach meiner Ansicht besteht zwischen ihnen und dem oft bei der Diphtherie beobachteten Krankheitsbild der hämorrhagischen Diathese ein inniger Zusammenhang, und es ist nur ein gradueller Unterschied zwischen beiden vorhanden. Man könnte wohl zunächst bei der einfachen Hyperämie an eine Einleitung zu einer akuten Entzündung denken; dem widerspricht aber die Tatsache, daß niemals — abgesehen von einem einzigen Falle, den ich ja deshalb auch bei dieser

Hyperämie und Extravasate					Hyperämie				Normale Schleimhaut			
Sekt.-Nr.	Jahr	Beläge	Häm. Diath.	Keine Beläge	Sekt.-Nr.	Jahr	Beläge	Keine Beläge	Sekt.-Nr.	Jahr	Beläge	Keine Beläge
1718	1915	B	—	—	1736	1915	—	K	1713	1915	—	K
1740	„	B	—	—	1738	„	—	K	1791	„	—	K
1744	„	B	—	—	1742	„	—	K	1803	„	B	—
1771	„	B	—	—	1750	„	B	—	1828	„	—	K
1790	„	B	—	—	1779	„	B	—	1842	„	—	K
1793	„	B	—	—	1789	„	B	—	1875	„	—	K
1806	„	B	H		1815	„	B	—	192	„	—	K
1810	„	B	—	—	1831	„	B	—	1981	„	B	—
1811	„	B	—	—	1840	„	B	—	2033	„	B	—
1858	„	—	—	K	1855	„	—	K	2079	„	—	K
1947	„	—	—	K	1857	„	B	—	2080	„	B	—
1993	„	B	—	—	1869	„	B	—	2106	„	B	—
E*2049	„	—	H	K	1907	„	—	K	2110	„	B	—
2063	„	—	H	K	1930	„	B	—	2138	„	B	—
2065	„	B	—	—	1945	„	B	—	2144	„	—	K
2067	„	B	—	—	1985	„	B	—	2146	„	—	K
2112	„	—	H	K	2007	„	—	K	2148	„	B	—
2113	„	B	—	—	2039	„	—	K	2155	„	B	—
2131	„	B	H	—	2055	„	B	—	2170	„	—	K
E*2175	„	B	—	—	2070	„	—	K	2173	„	B	—
2176	„	B	—	—	48	1916	B	—	2174	„	B	—
2180	„	B	—	—	55	„	B	—	2054	„	B	—
13	1916	B	H	—	1417	„	B	—	2056	„	B	—
15	„	—	—	K	1430	„	B	—	17	1916	—	K
100	„	B	—	—	1559	„	B	—	22	„	—	K
211	„	B	H	—	1624	„	B	—	34	„	B	—
660	„	B	H	—	1655	„	B	—	38	„	—	K
1088	„	B	H						52	„		K
1453	„	B	H	—					75	„	B	—
1483	„	B	H	—					94	„	B	—
1614	„	B	—	—					1424	„	—	K
									1475	„	—	K
									1605	„	B	—
									1607	„	B	—
									1620	„	B	—
									1621	„	B	—
		25	11	6			19	8			20	16

* E = Hämorrhagische Erosionen.

Beobachtungsreihe fortgelassen habe, eine sonstige entzündliche Veränderung (Rundzelleninfiltration usw.) nachgewiesen wurde, auch nicht in den Fällen, wo es zu sehr ausgedehnten Blutungen und schon zu Erosionen geführt hatte.

Auch als gewöhnliche Stauungshyperämie und Stauungsblutungen infolge Herzinsuffizienz kann man sie wohl nicht ansehen, da man ja dann in allen Fällen die gleichen Veränderungen hätte finden müssen und am stärksten in den Fällen, die nach abgelaufener Diphtherie meistens nur an Herzinsuffizienz gestorben waren. Aber gerade diese wiesen, wie die Tabelle zeigt, meistens keine Veränderungen der Magenschleimhaut auf.

Viel näher liegt der Gedanke, sie als Ausdruck einer teils örtlichen, teils allgemeinen Gefäßsystemschädigung durch die spezifischen Diphtherietoxine anzusehen, die in der sehr stark vaskularisierten Magenschleimhaut besonders deutlich zum Ausdruck kommt, und sie in Zusammenhang mit der hämorrhagischen Diathese zu bringen. In allen Fällen derselben sieht man schwerste Blutungen gerade in der Magenschleimhaut.

Ja, ich möchte behaupten, daß die Hyperämie und Extravasate der Magenschleimhaut wegen der oben erwähnten innigen Beziehung zwischen ihnen und der floriden Rachendiphtherie geradezu eine Stütze der Hypothese ist, daß die hämorrhagische Diathese nur durch die Diphtherietoxine hervorgerufen wird.

Ich muß da kurz auf die Theorie der hämorrhagischen Diathese eingehen.

An der Hand einer Reihe von bakteriologischen Blutuntersuchungen kommt Reiche zu dem Resultat, „daß auch bei der Diphtherie die sich gelegentlich hinzugesellende hämorrhagische Diathese nicht auf einer septischen Komplikation beruht," wirft aber an einer anderen Stelle die Frage auf, ob nicht neben dem Gift der Diphtheriebazillen auch andere toxisch wirkende, sekundäre bakterielle Stoffwechselprodukte mit bei dem Zustandekommen derselben anzuschuldigen sind. Hierbei denkt er offenbar nicht an eine Gefäßwandschädigung oder Vasomotorenlähmung, sondern an eine Änderung in der Blutzusammensetzung, wie aus der Bemerkung hervorgeht: „Anzeichen einer tieferen Blutzersetzung in Form von kutanen und subkutanen Hämorrhagien".

Bakteriologische Leichenblutuntersuchungen konnten leider von mir aus Zeitmangel nicht vorgenommen werden. Bei W. Leede fand ich darüber folgende Angaben: „Für das Zustandekommen der Hämorrhagien kommt in erster Linie eine Gefäßwandschädigung durch das Toxin in Betracht. Es darf nach verschiedenen Untersuchungen als festgestellt angesehen werden, daß die Endothelien durch das Toxin derart geschädigt und in ihren Verbänden gelockert werden, daß eine stärkere Diapedese resultieren kann. Andererseits zeichnet sich diese schwere Komplikation

noch dadurch aus, daß geringfügige Traumen genügen, um zum Teil recht beträchtliche Unterhautblutungen zu verursachen."

Demnach wären für das Zustandekommen des Krankheitsbildes der hämorrhagischen Diathese einmal eine Schädigung der Gefäßwände und sodann eine Blutzersetzung vielleicht im Sinne einer Herabsetzung der Viskosität anzuschuldigen, die durch die Toxinwirkung der Diphtheriebazillen verursacht sind; als auslösendes Moment kann ein Trauma angesehen werden.

Ist die Annahme richtig, daß die Diphtherietoxine diese Schädigung verursachen, so muß ja neben der vielleicht wechselnden Giftigkeit derselben die Menge der einverleibten Toxine, also die Ausbreitung des Diphtherieprozesses im Körper proportional der Häufigkeit der hämorrhagischen Diathese sein. Und das trifft tatsächlich zu. Man sieht die Diathese fast nur in Fällen, die einen sehr ausgedehnten diphtherischen Prozeß im Rachen und Luftwegen aufweisen, und hier kann man wohl auch zwanglos die Beobachtung Reiches verwerten, der „überraschend häufig bei den mit hämorrhagischer Diathese Verstorbenen schwere innere, durch Löfflersche Bazillen bedingte Komplikationen der Diphtherie" sah. Unter seinen 45 Fällen mit derartigen Komplikationen fanden sich 15, das ist gerade $^1/_3$, die intra vitam Symptome hämorrhagischer Diathese boten. Auch ich fand bei den 5 Fällen von Magendiphtherie und einem Fall von Ösophagusdiphtherie 3mal Symptome einer allgemeinen hämorrhagischen Diathese, also in der Hälfte der Fälle.

Nun kommt noch eine weitere wichtige Wirkung der Diphtherietoxine in Betracht, die ich bei Leede verzeichnet fand: Die Schädigung des Kreislaufs durch Lähmung des Vasomotorenzentrums. Durch diese Lähmung sinkt der arterielle Druck, die Blutverteilung wird mithin eine andere. Die Splanchnicusgefäße werden überfüllt, es findet eine Verblutung in die eigenen Bauchgefäße hinein statt (v. Romberg). Diese Tatsache allein genügte schon, um die Hyperämie der Magenschleimhaut zu erklären. Nimmt man jetzt noch die beiden anderen Wirkungen der Toxine, die Gefäßwandschädigung und Blutzersetzung hinzu, so glaube ich, ist auch der häufige Befund der Magenschleimhautblutungen bei fehlenden sonstigen Symptomen von Diathese gut erklärlich. Ich möchte also für die Magenschleimhauthyperämie und Blutungen dieselbe Ätiologie in den Toxinen der Diphtheriebazillen wie für die hämorrhagische Diathese in Anspruch nehmen, vor allem aus dem Grunde, weil die Hyperämie besonders häufig in den Fällen gefunden wurde, die noch eine floride Rachendiphtherie aufwiesen (von 58 Fällen 44mal), also noch unter der direkten Wirkung der Toxine standen, während sie meistens in den Fällen fehlte, die infolge einfacher Herzinsuffizienz zugrunde gingen.

Die Hyperämie bei Herzinsuffizienz und fehlenden Membranen ist

wohl bei dem Befund sonstiger Stauungsorgane als Stauungswirkung anzusehen; aber die Wirkung der Diphtherietoxine ist ja auch bei bereits abgelaufenem Rachenprozeß noch nicht beseitigt, so daß vielleicht beide Momente zusammenkommen. Blutungen findet man in diesen Fällen aber fast nie.

Literaturverzeichnis.

Fette, H., Über die Diphtherie der Jahre 1907—1909 im Allgemeinen Krankenhaus Eppendorf in Hamburg. Jahrbücher der Hamburgischen Staatskrankenanstalten. Band XVI, 1911.

Kaufmann, E., Lehrbuch der speziellen pathologischen Anatomie.

Lede, W. H., Beiträge zur Diphtherie. Zeitschrift für klinische Medizin, 77. Band, 1913.

Reiche, F., Die Hamburger Diphtherieepidemie 1909—1914.

Derselbe, Seltene Komplikationen der Diphtherie. Mitteilungen aus den Hamburgischen Staatskrankenanstalten, Band XV, Heft 2.

Derselbe, Bemerkungen zur Serumtherapie der Diphtherie. Medizinische Klinik, 1916 Nr. 7.

Lebenslauf.

Verfasser, Julius Vitense, evangl.-luth. Konfession, wurde am 15. Oktober 1888 zu Brüel in Mecklenburg-Schwerin geboren, als Sohn des Pastor Rudolf Vitense und seiner Gemahlin Anna, geb. von Hagen. Den ersten Unterricht erhielt er durch den Bruder des Vaters, Präpositus Julius Vitense, in Zehna bei Güstrow. Von Michaelis 1900 bis Ostern 1909 besuchte er das Gymnasium (Domschule) zu Güstrow, wo er Ostern 1909 das Abiturientenexamen bestand. Er studierte an den Universitäten zu München und Rostock, und bestand die ärztliche Vorprüfung im Juli 1911, und das ärztliche Staatsexamen im Juni 1914 zu Rostock. Am 5. August 1914 erhielt er die Approbation als Arzt für das Deutsche Reich. Nach Vertretung in der allgemeinen Praxis während des Anfangs des Krieges 1914 kam er am 15. Oktober 1914 als Assistenzarzt an das pathologische Institut des Allgemeinen Krankenhauses Eppendorf in Hamburg, und ist seit 1. Januar 1916 als stellvertretender Sekundärarzt am gleichen Institut tätig.

S = Submucosa mit Lymphknoten. *M* = Muscularis mucosae. *H* = Hämorrhagisch-zellig infiltrierte Schleimhaut. *F* = Fibrinnetz. *L* = Leukozytenhaufen (teilweise abgehoben).

Fig. 1.

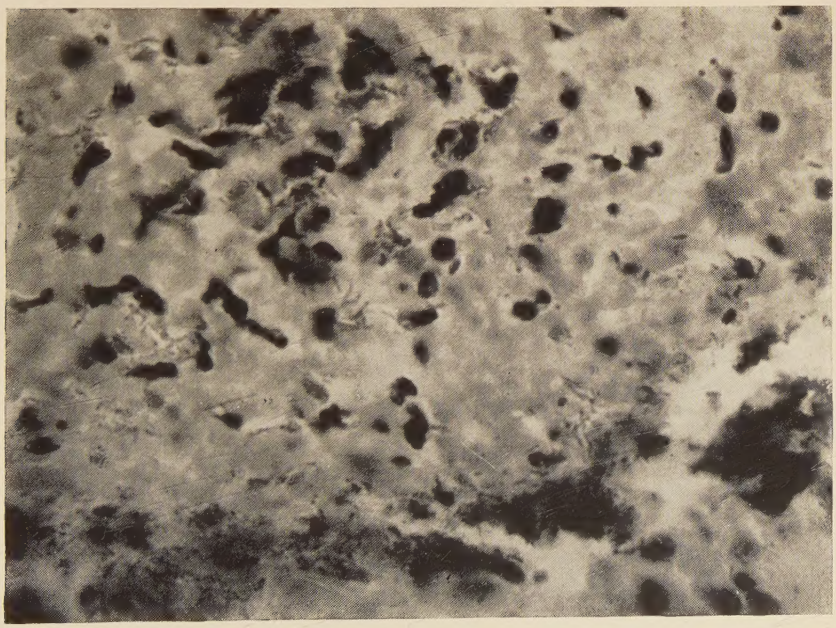

Fig. 2. Diphtheriebazillen im Schnitt. (Bereich der fibrinösen Exsudation.)

Verlag von Leopold Voss in Leipzig